

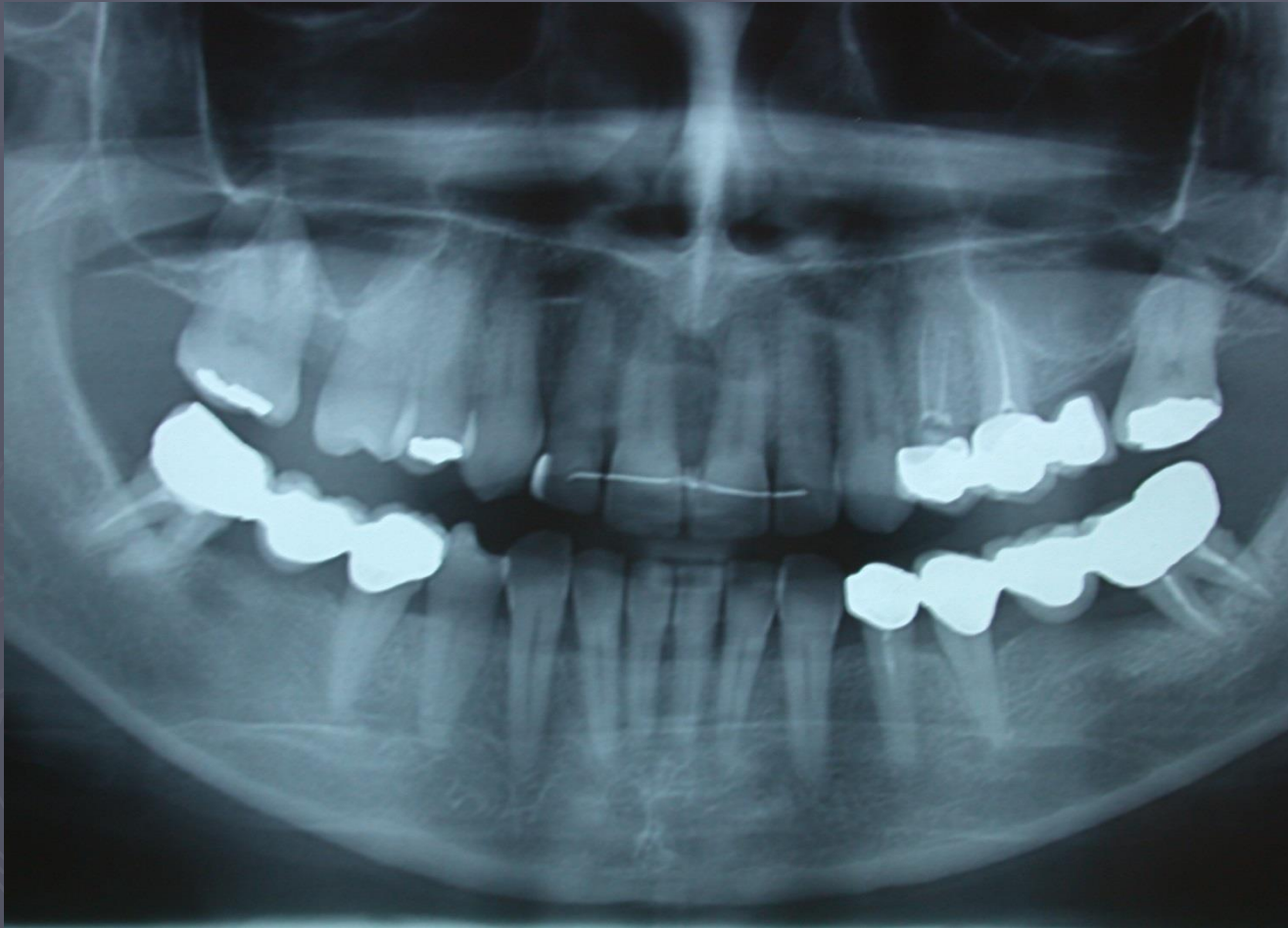
Q. C. donna 46 anni

- La signora si presenta dal Dott. Meletani per problemi digestivi continui.
- Accusava inoltre cattivo sapore in bocca misto a sapore metallico.
- Veniva sottoposta a varie terapie omotossicologiche e omeopatiche e fitoterapiche (FE4 SN2 figem CU3),dieta e indirizzata dall'odontoiatra.

Esame odontoiatrico

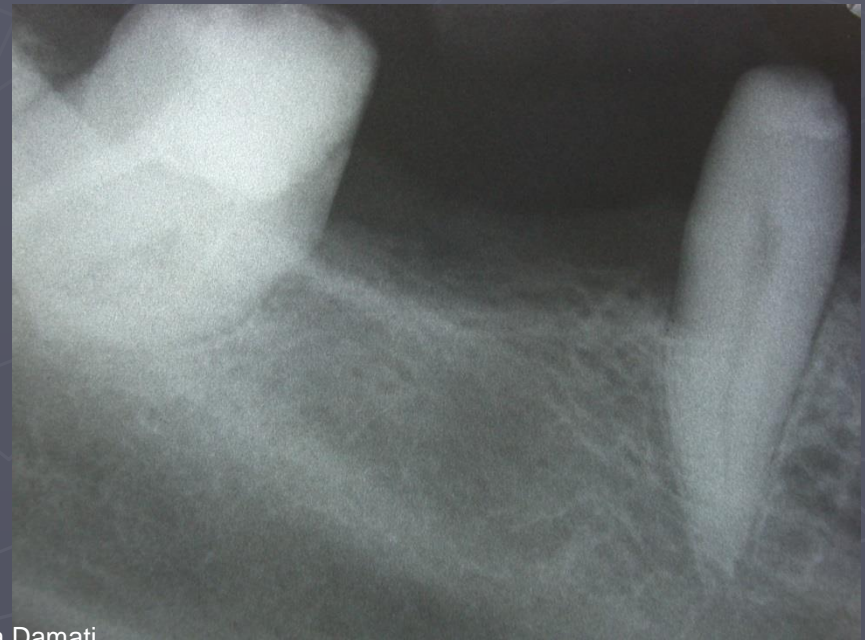
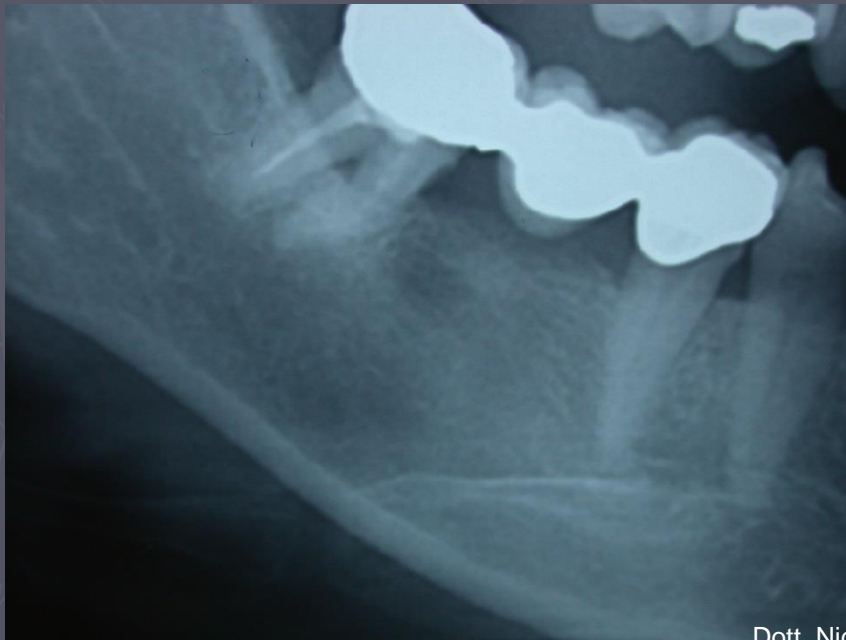- ▶ La signora alla ispezione orale mostrava due vecchi ponti inferiori oramai incongruenti con probabili infiltrazioni che potevano causare quel cattivo sapore che sentiva in bocca.
- ▶ Si programmava quindi la rimozione dei ponti e di tutti i metalli presenti in bocca per eliminare il sapore metallico che si accompagnava ad una intossicazione generale da metalli .

Numerose otturazioni di amalgama sia su denti singoli che sotto i ponti venivano accuratamente rimosse secondo un protocollo ben preciso e un drenaggio omotossicologico mirato.



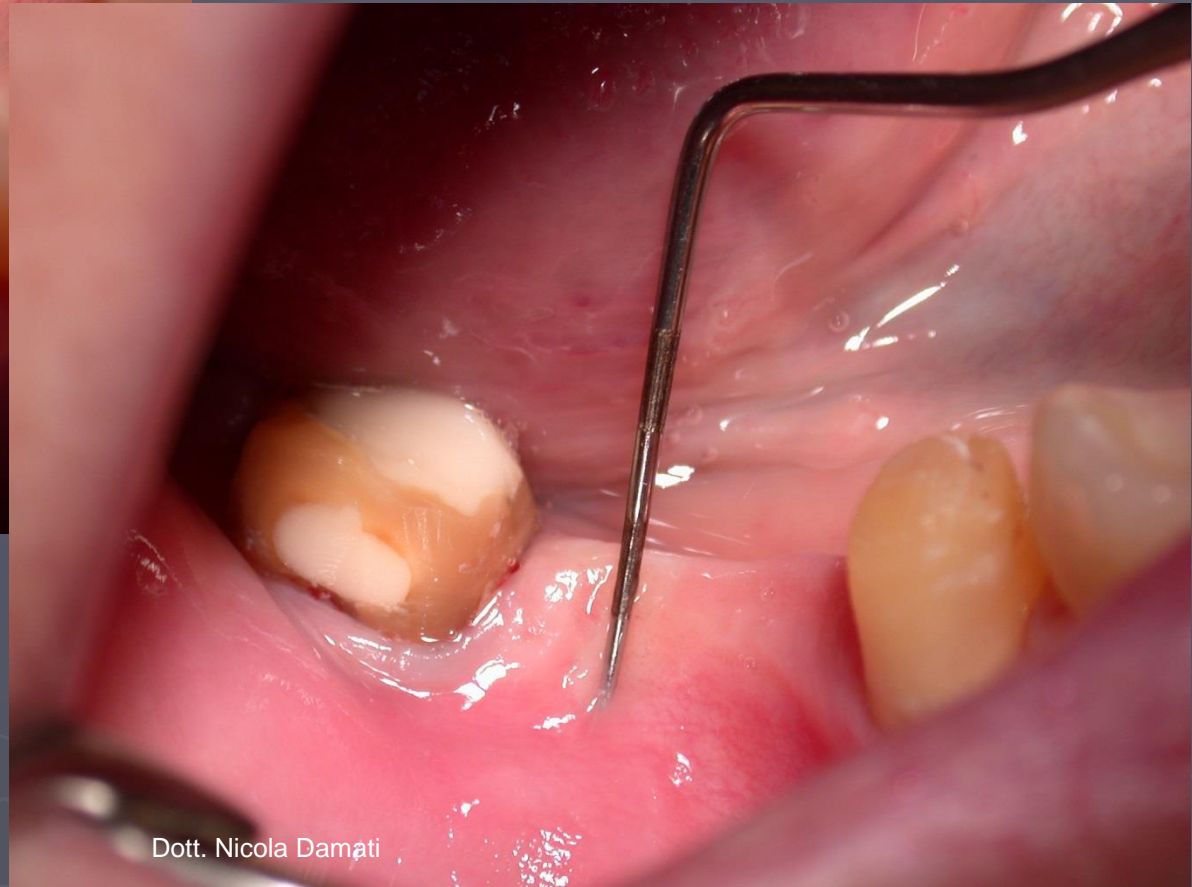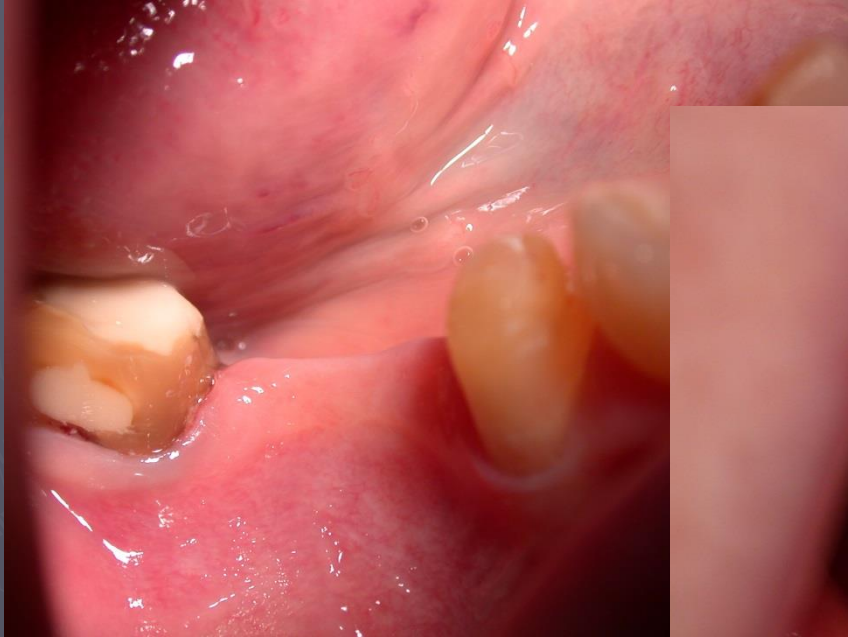
Al test EAVI veniva evidenziato un focus dentario in zona 46 sotto un ponte ma in assenza del dente estratto più di 15 anni addietro. A livello radiografico non erano presenti segni patologici ,né dolori a livello clinico .

Solamente era presente una corticale ossea non ben definita ma niente che potesse far sospettare una infezione in quella zona edentula.



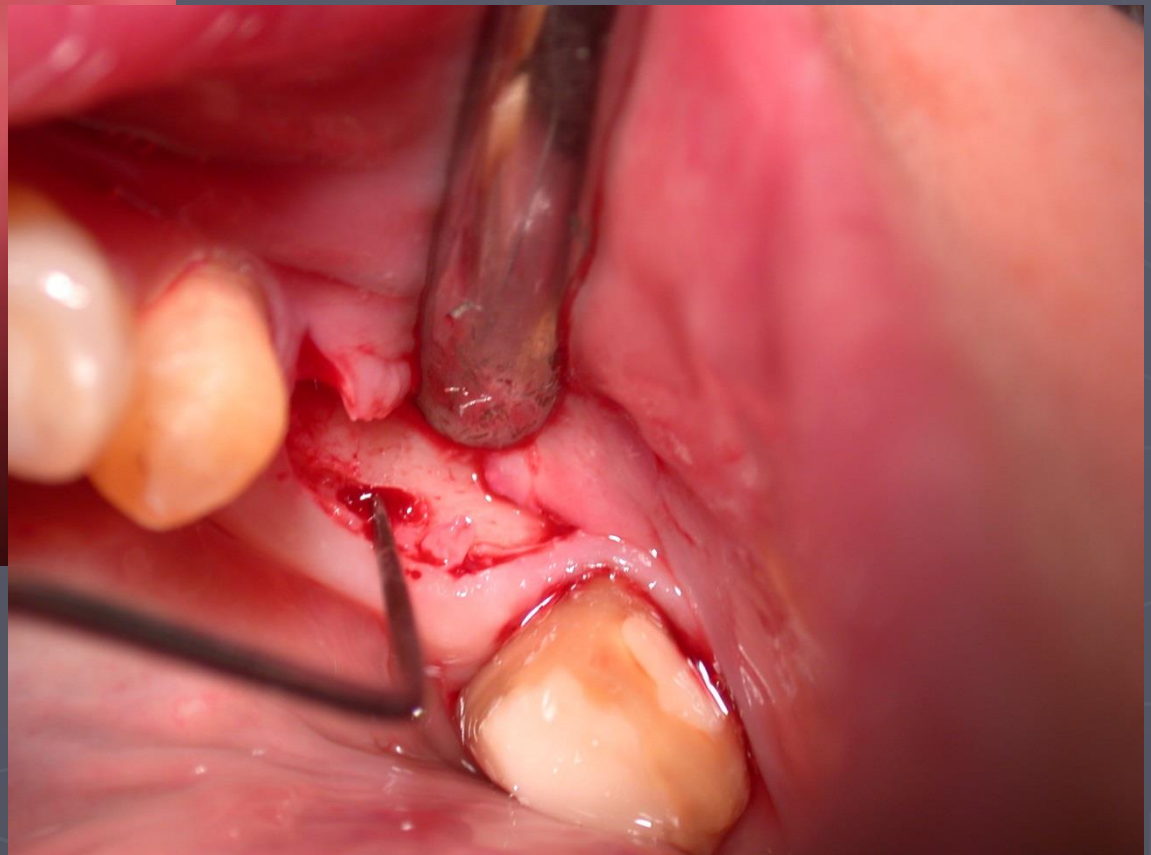
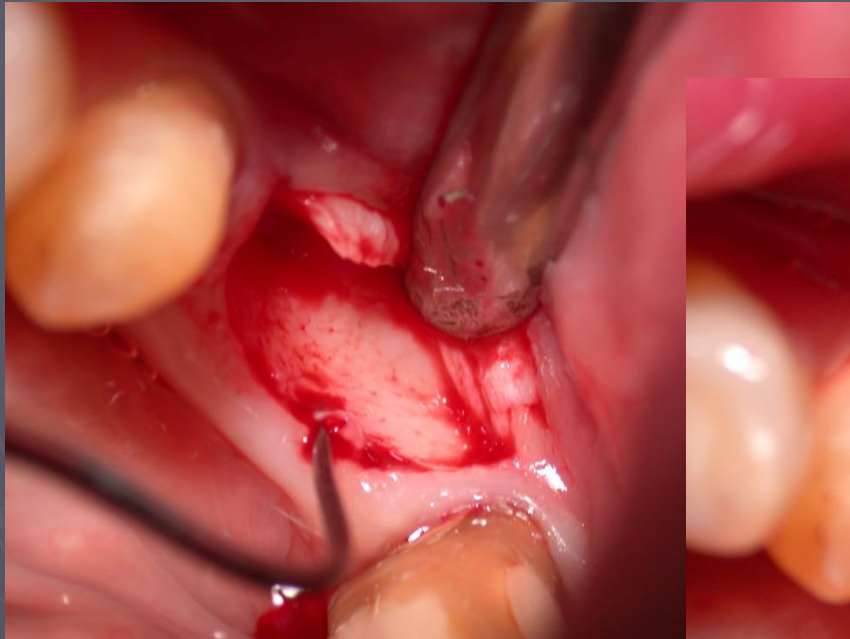
Dott. Nicola Damati

Anche la situazione parodontale superficiale era perfetta e all'esame obiettivo non faceva sospettare niente, solo il test in questo caso poteva darci un'indicazione di patologia nascosta.



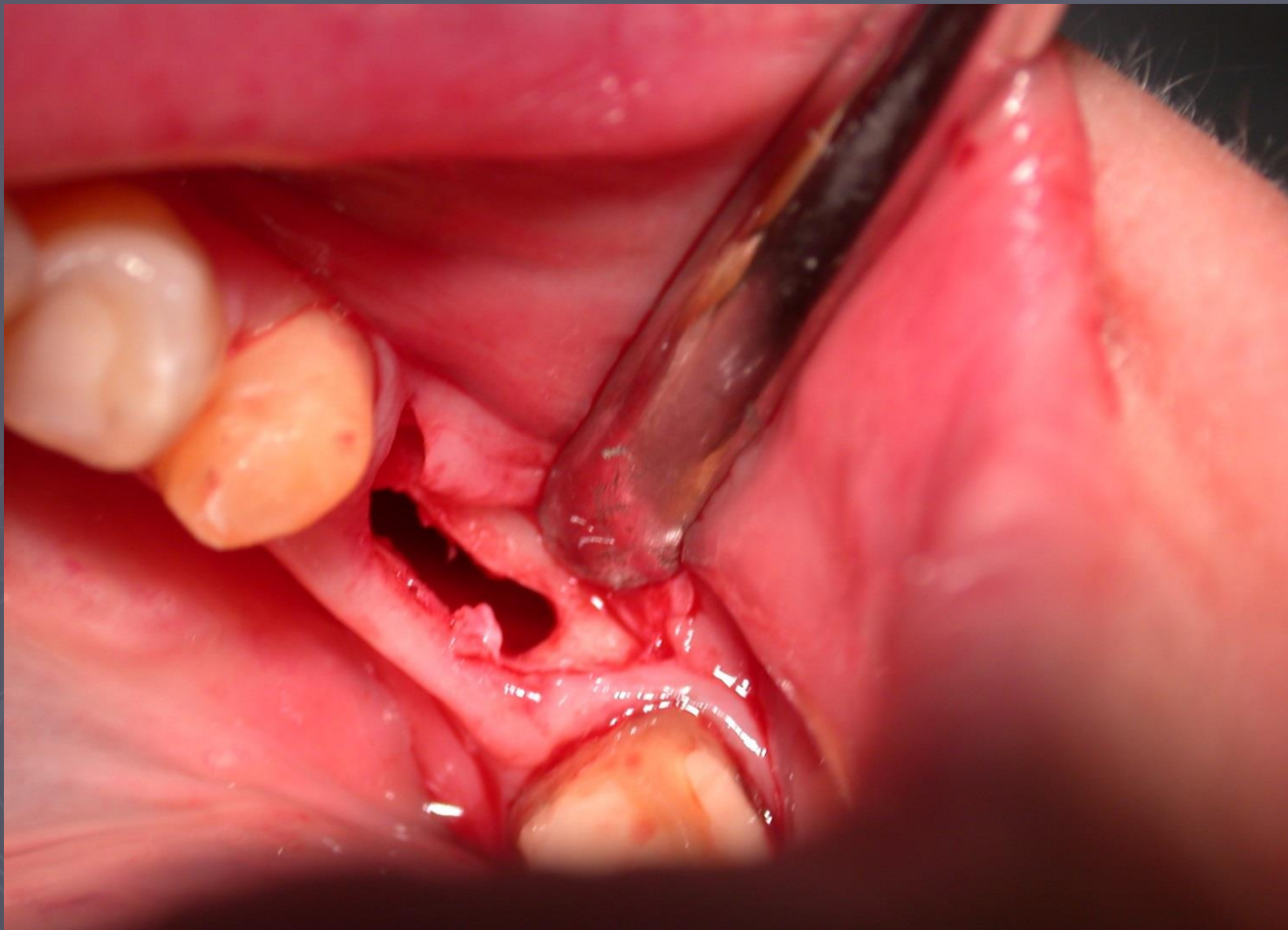
Dott. Nicola Damati

Aperto il lembo e a corticale scoperta un piccolo forellino nell'osso apriva la strada verso una cavità sottostante.

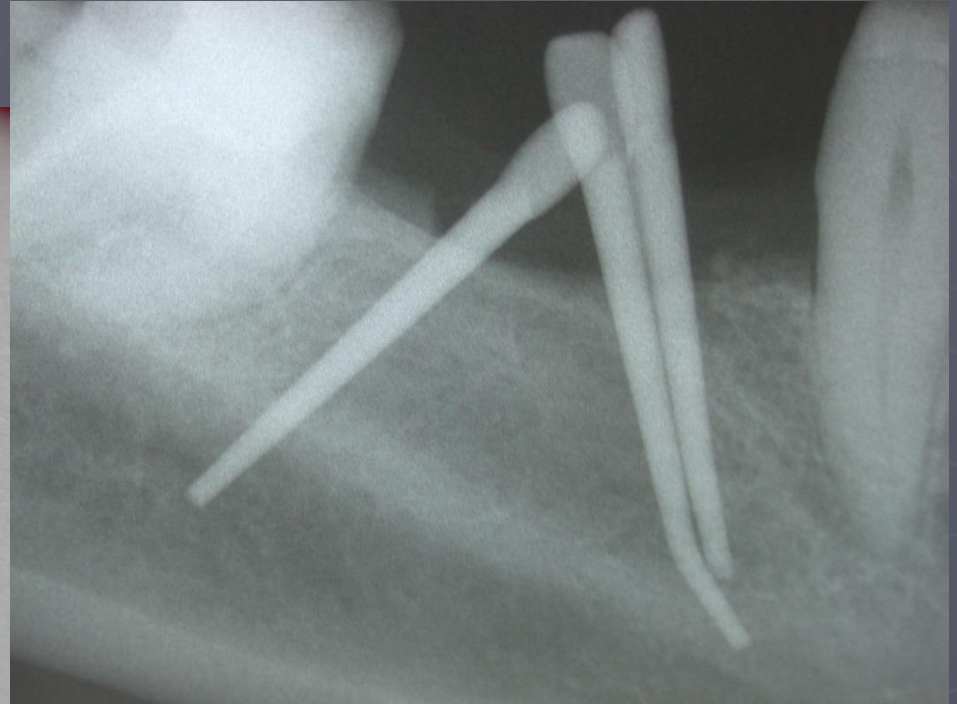
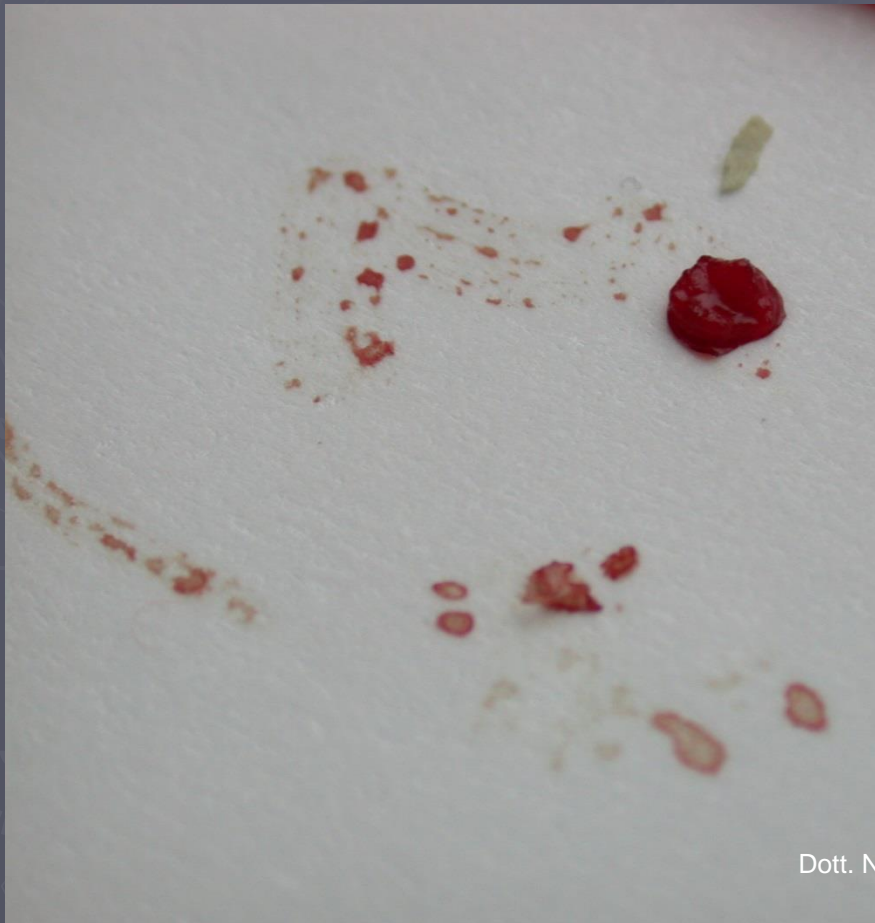

Dott. Nicola Damati

L'entrata viene allargata per permettere l'accesso e la pulizia in profondità del focolaio che si estendeva sia mesialmente che distalmente



Diverso tessuto granulomatoso veniva estratto insieme a spicole ossee. Le zone focalizzate erano in corrispondenza degli apici radicolari del sesto estratto che doveva avere le radici ben separate.



Test di controllo.

- ▶ Dopo la risoluzione del focus la signora quantifica un miglioramento della digestione del 30 per cento circa.
- ▶ Non accusa più sapore metallico in bocca.
- ▶ Soffriva di cefalea che dice essersi notevolmente ridotta.
- ▶ Ha ricominciato a poter mangiare i dolci cosa che prima non riusciva a fare senza accusare problemi
- ▶ È scomparsa una blefarite all'occhio destro che si portava avanti da 10 anni.

I ponti, previo test EAV, vengono sostituiti con Zirconio ceramica .

